

# 院内勉強会

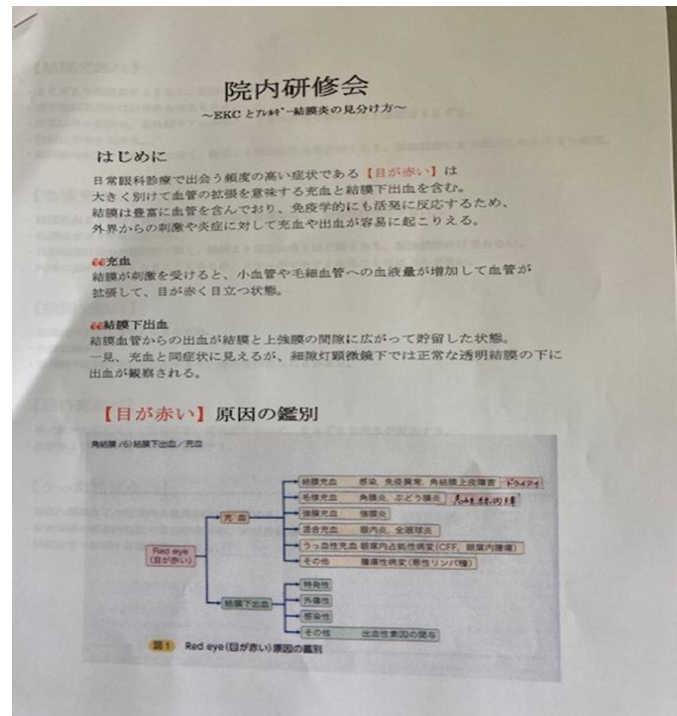
流行り眼とアレルギー性結膜炎の見分け方

にいつ眼科院内勉強会 2021.7.15

# はじめに

日常眼科診療で出会う頻度の高い  
[目が赤い]について、勉強会を  
しました。

一言で[目が赤い]といっても、  
感染による結膜炎や、アレルギー  
やドライアイから、大きな病気が  
隠れているものまで様々です。



## 結膜充血と結膜下出血

眼球と瞼の間の薄い膜の結膜が充血する**結膜充血**と、結膜の下で出血が起こり、それが透けて見える**結膜下出血**とあります。

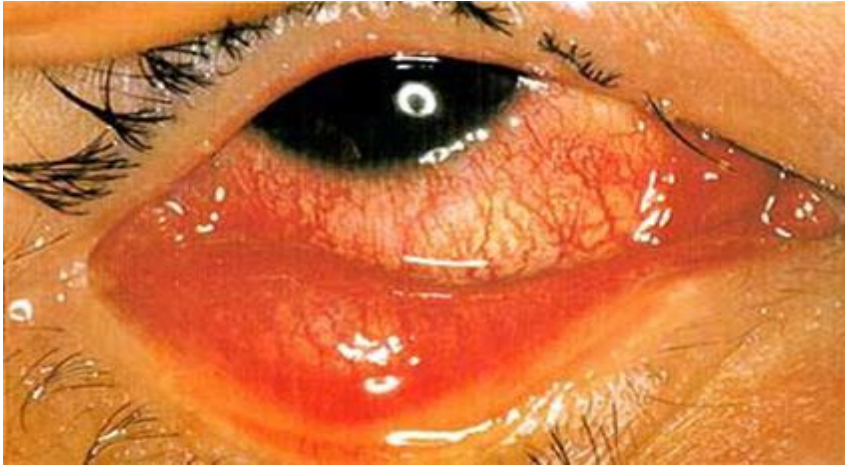結膜充血の代表的なものは、ウイルス性の結膜炎やアレルギー性結膜炎、細菌性結膜炎等です。勉強会では、日常的に多いウイルス性とアレルギー性の結膜炎の区別を中心に勉強しました。

## ウイルス性結膜炎とアレルギー性結膜炎

ウイルス性結膜炎はアデノウイルスと呼ばれるウイルスに感染した流行性角結膜炎(「流行り目」)や咽頭結膜炎(「プール熱」と言われるものが代表的です。

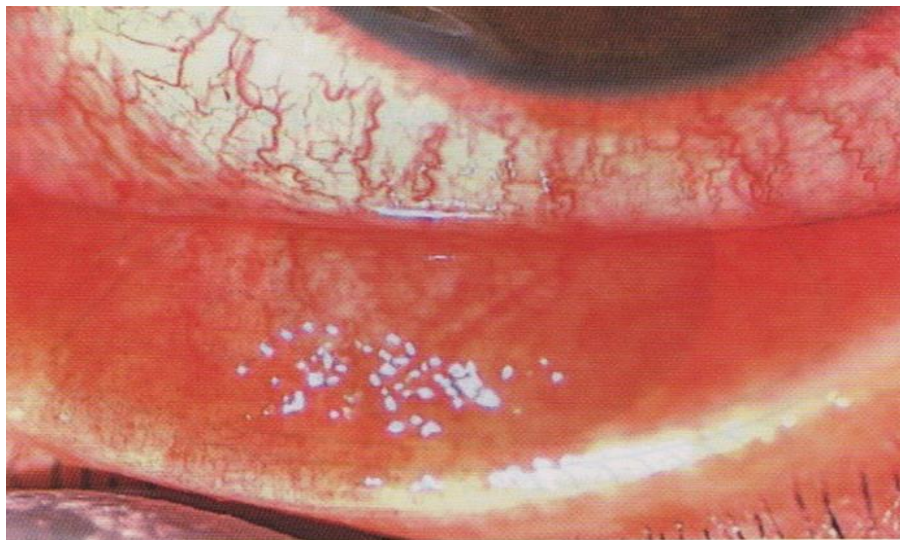
アレルギー性結膜炎は、花粉やダニ、カビ、ペットの毛、などの異物が体内に入り起こる結膜炎です。

## ウイルス性結膜炎



あかんべーをしてもらうと真っ赤になっていることが特徴。まぶしさ、ぼやけなど。耳前リンパ節の膨張あり。感染力が強い。発症後1週間程度が一番強く、その後速やかに改善。

## アレルギー性結膜炎



こちらも赤いが、  
その他、かゆみや、  
鼻炎などのアレルギー症状  
を伴う事が多く、  
両眼に症状がある。  
発症時期が不明確。  
アレルギー原の除去でも  
軽減、自然治癒。



当院の第一選択として処方している目薬

流行性結膜炎

ガチフロ、フルオロメロン

アレルギー性結膜炎

フルオロメロン



「目が赤い」原因を判別するには、しっかりと診察をさせていただき、

悪い病気が隠れていないか診させていただく事が必要になります。

たかが充血で「疲れかな」と侮らない事が大切です。